

第7回放射線科専門医 認定試験

(2018年8月17日実施)

*指示があるまで、この問題用紙を開かないで下さい。

注意事項

- ・ 解答用紙の氏名欄に、楷書で氏名とフリガナを記入して下さい。
- ・ 受験番号欄には、まず07と記入し、- (ハイフン) に続いて自分の受験番号を3桁で記入して下さい。(例：受験番号54の場合 → 07-054)
- ・ 次に、該当欄の数字を受験番号に合わせて正しくマークして下さい。
- ・ 採点はコンピュータで処理しますので、解答欄は正確にマークして下さい。

- ・ 試験時間は2時間30分です。
- ・ 試験開始後60分以降は退室できますが、再入室はできません。
- ・ 退室の際には、解答用紙は裏返して机の上に置いて下さい。
- ・ 問題用紙は持ち帰ってもかまいません。

日本医学放射線学会

1 3 Gyの全身被ばく後, 数時間以内に出現する可能性が最も高い症状はどれか。1つ選べ。

- a 悪 心
- b 下 痢
- c 高 熱
- d 頭 痛
- e 意識障害

2 通常分割で臓器全体が照射された場合の耐容線量 (TD5/5 : 5年間で5%) が最も低いのはどれか。1つ選べ。

- a 脳
- b 肺
- c 肝 臓
- d 小 腸
- e 脊 髄

3 分割照射において亜致死損傷からの回復に必要な時間はどれか。1つ選べ。

- a 数秒間
- b 数分間
- c 数時間
- d 数日間
- e 数月間

- 4 腫瘍と正常組織における α/β 比 (LQ モデル) の関係で, 寡分割照射が薦められる組み合わせはどれか。1 つ選べ。

	腫瘍の α/β 比	正常組織の α/β 比
a	2	2
b	2	3
c	3	2
d	3	3
e	4	3

- 5 非荷電放射線はどれか。2 つ選べ。

- a α 線
- b β 線
- c γ 線
- d 陽子線
- e 中性子線

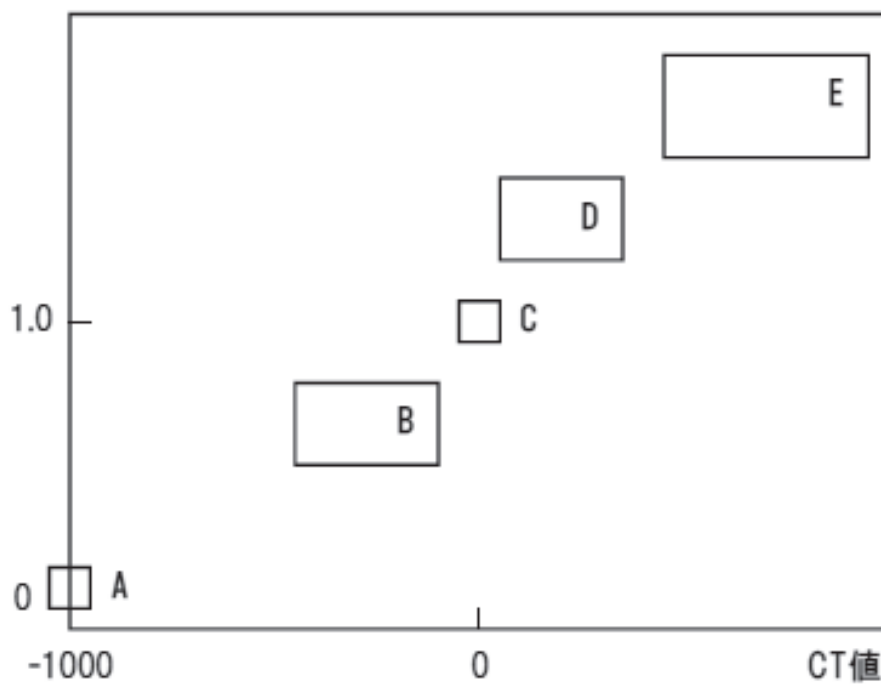
- 6 放射性同位元素の半減期について正しいのはどれか。1 つ選べ。

- a 生物学的半減期は体外への排出による。
- b 温度が高いと, 物理学的半減期は短くなる。
- c 圧力が高いと, 物理学的半減期は長くなる。
- d 半減期の 2 倍の時間が経過すると, 放射能は $1/2$ になる。
- e 実効半減期は物理学的半減期と生物学的半減期の積である。

7 CT 画像で、図の A～E に該当する物質及び組織で正しいのはどれか。2つ選べ。
 A～E は水、空気、骨皮質、骨格筋、脂肪組織のいずれかである。

- a A ————— 空気
- b B ————— 水
- c C ————— 骨皮質
- d D ————— 骨格筋
- e E ————— 脂肪組織

相対電子密度



8 MRI の脂肪抑制法について正しいのはどれか。2つ選べ。

- a 脂肪の中心周波数は水よりも低い。
- b STIR 法では脂肪以外は抑制されない。
- c スピンエコー (SE) 法以外は使用できない。
- d 水選択励起法は局所磁場変動に影響されない。
- e 周波数選択的脂肪抑制法は静磁場強度が高い方が脂肪抑制効果が良好である。

9 放射線検査における RIS の機能について正しいのはどれか。2つ選べ。

- a 画像閲覧
- b 画像診断
- c 検査依頼
- d 撮影実施情報管理
- e 検査依頼情報の撮影装置への送付

10 電子保存の三原則 (基準) の中の真正性について誤っているのはどれか。1つ選べ。

- a 書き換えを防止する。
- b 入力者の認証を行う。
- c 保存された情報を速やかに表示できる。
- d 代行操作を認める場合は運用管理規程で定める。
- e 一旦確定した診療録などを更新した場合、更新履歴を保存する。

11 妊娠を申告した放射線科医師への対応として適切なのはどれか。2つ選べ。

- a IVR 業務を免除する。
- b 特殊健康診断を実施する。
- c 本人の体調に合わせて業務を調整する。
- d 個人線量計の計測期間を2週間毎に変更する。
- e 出産までの実効線量が1 mSv 以下になるよう管理する。

12 病院に出入りする人のうち公衆被ばくに含めるのはどれか。2つ選べ。

- a 見舞客
- b 患者家族
- c 納品業者
- d 患者介護者
- e 健常志願者

13 IVR で従事者の被ばく線量低減に効果的な手法はどれか。1つ選べ。

- a 拡大透視の使用
- b 撮影回数の減少
- c 2管球装置の使用
- d 透視線量率の低減
- e 手指線量計の装着

14 しきい線量と確定的影響の組み合わせについて誤っているのはどれか。1つ選べ。

- a 0.5 Gy ————— 広範囲の照射で造血能低下
- b 1 Gy ————— 男性の一時的不妊
- c 3 Gy ————— 皮膚紅斑
- d 4 Gy ————— 一時的脱毛
- e 6 Gy ————— 女性の永久不妊

15 CT 検査において防護の正当化に該当する行為はどれか。1つ選べ。

- a 単純 CT を省略する。
- b 適応のあることを確認する。
- c 年齢に合わせて線量を調節する。
- d 診断参考レベル以下の線量とする。
- e automatic exposure control (AEC) を用いた撮影をする。

16 頭部 MR アンギオグラフィを表示するのに通常用いる処理法はどれか。1つ選べ。

- a 曲断面画像再構成
- b 多断面画像再構成
- c 3次元画像作成法 (volume rendering 法)
- d 最小値投影法 (minimal intensity projection 法)
- e 最大値投影法 (maximum intensity projection 法)

17 拡散強調像で拡散制限を示しにくいのはどれか。1つ選べ。

- a 脳膿瘍
- b 脳内血腫
- c 悪性リンパ腫
- d 海綿状血管腫
- e ヘルペス脳炎

18 脳梗塞の画像所見として正しいのはどれか。2つ選べ。

- a 超急性期の ADC 低下は血管性浮腫を反映する。
- b 超急性期の early CT sign は灰白質の低濃度化を反映する。
- c 超急性期の CT で hyperdense MCA sign がみられる。
- d 亜急性期以降には ADC が低下する。
- e 慢性期には T2 強調像で低信号を示す。

19 脳の静脈性血管腫（静脈奇形）の診断に有用な MRI の撮影法はどれか。2つ選べ。

- a T1 強調像
- b 拡散強調像
- c 磁化率強調像
- d 造影 T1 強調像
- e time-of-flight MRA

20 感染性脳動脈瘤について誤っているのはどれか。1つ選べ。

- a 前大脳動脈領域に多い。
- b 紡錘状や不整な形が多い。
- c 原因として感染性心内膜炎が多い。
- d 頭蓋内動脈壁の細菌感染により生じる。
- e T2* 強調像で皮質・皮質下に点状～小結節状の低信号域を認める。

21 多発性硬化症の MRI 所見として誤っているのはどれか。1つ選べ。

- a T2 black hole
- b open-ring sign
- c Dawson's finger
- d juxtacortical lesion
- e ependymal dot-dash sign

22 神経線維腫症 1 型に合併する頻度が最も低いのはどれか。1つ選べ。

- a 髄膜腫
- b 視神経膠腫
- c 脊髄星細胞腫
- d 過誤腫様病変
- e 蔓状神経線維腫

23 Warthin 腫瘍について正しいのはどれか。1つ選べ。

- a 女性に多い。
- b 高い ADC を示す。
- c 顎下腺に好発する。
- d 漸増性の造影パターンを示す。
- e ^{18}F -FDG-PET で高集積を示す。

24 拡散強調像で高信号を示すことが最も多い頭頸部病変はどれか。1つ選べ。

- a 側頸嚢胞
- b リンパ管腫
- c 眼窩静脈瘤
- d 中耳真珠腫
- e グロームス腫瘍

25 真珠腫につき正しいのはどれか。2つ選べ。

- a 鼓室硬化症を合併することはない。
- b 本邦では先天性真珠腫は鼓室後半部に多い。
- c 緊張部型真珠腫はしばしば Prussak 腔に生じる。
- d 弛緩部型真珠腫は耳小骨を外側に偏位させる。
- e 弛緩部型真珠腫は CT で scutum の鈍化がみられる。

26 脊椎の先天奇形について正しいのはどれか。2つ選べ。

- a 半椎の後方要素は正常である。
- b 潜在性二分脊椎は健常者では見られない。
- c 蝶形椎は半椎が左右非対称になったものである。
- d 脊椎癒合不全には神経系の異常を合併するものが多い。
- e 先天性椎弓根欠損は対側の椎弓根過形成が診断の手がかりとなる。

27 強直性脊椎炎の骨単純X線写真の所見として誤っているのはどれか。1つ選べ。

- a 仙腸関節の骨びらん
- b 脊椎椎体前縁の直線化
- c 脊椎椎体終板の骨破壊像
- d 脊椎椎体周囲靭帯の厚い骨化
- e 両側股関節のびまん性関節裂隙狭小化

28 骨折後に無腐性骨壊死を来し易いのはどれか。1つ選べ。

- a 膝蓋骨骨折
- b 踵骨隆起骨折
- c 有鉤骨鉤骨折
- d 舟状骨腰部骨折
- e 橈骨遠位端骨折

29

線維性骨異形成について誤っているのはどれか。1つ選べ。

- a 膨脹性発育を示す。
- b 時に悪性転化する。
- c 中年以降に発症する。
- d 溶骨性病変・すりガラス状陰影が混在する。
- e 筋肉内粘液腫を合併したものを Mazabraud 症候群と呼ぶ。

30

骨病変の単純 X 線写真所見で誤っているのはどれか。1つ選べ。

- a 軟骨芽細胞腫は骨端部に多い。
- b 巨細胞腫は骨端線閉鎖前に多い。
- c 内軟骨腫は石灰化をしばしば来す。
- d 孤立性骨嚢胞は骨中心性に発生する。
- e 線維性骨異形成症は骨折を伴った場合に骨膜反応を示す。

31

造影 CT で、増強効果が最も低い肺結節・腫瘤はどれか。1つ選べ。

- a 肺過誤腫
- b 充実型腺癌
- c 円形無気肺
- d カルチノイド
- e 硬化性肺胞上皮腫

32 肺癌の転移が疑われた場合の検査法で誤った組み合わせはどれか。1つ選べ。

- a 脳転移 ————— ^{18}F -FDG-PET/CT
- b 肝転移 ————— Gd-EOB-DTPA を用いた造影 MRI
- c 胸椎転移 ————— MRI 造影後脂肪抑制 T1 強調像
- d 副腎転移 ————— MRI の chemical shift imaging
- e 縦隔リンパ節転移 ————— 超音波気管支鏡ガイド下針生検

33 膠原病の中で気管支や細気管支病変を合併する頻度が高いのはどれか。2つ選べ。

- a 関節リウマチ
- b 全身性強皮症
- c シェーグレン症候群
- d 多発性筋炎・皮膚筋炎
- e 全身性エリテマトーデス

34 高分解能 CT で小葉間隔壁の肥厚が見られやすい肺病変はどれか。1つ選べ。

- a リンパ脈管筋腫症
- b 急性好酸球性肺炎
- c 閉塞性細気管支炎
- d びまん性汎細気管支炎
- e アレルギー性気管支肺真菌症

35 肺結核の明らかな活動性を示す CT 所見はどれか。2つ選べ。

- a 空 洞
- b 石灰化
- c 粟粒結節
- d 浸潤性病変
- e リンパ節腫大

36 CT で両肺に多発する空洞性転移を認めた。原発巣として考えにくいのはどれか。1つ選べ。

- a 腭 癌
- b 大腸癌
- c 下咽頭癌
- d 甲状腺癌
- e 頭皮血管肉腫

37 高分解能 CT を撮影し、肺に部分充実型の結節を認めた。病変全体径が 4.5 cm で、充実成分径が 2.5 cm であった。後日気管支鏡検査を行い、組織学的に腺癌と診断された。この病変の T 因子分類として正しいのはどれか。1 つ選べ。

- a T1a
- b T1b
- c T1c
- d T2a
- e T2b

38 縦隔の神経の走行で、誤っているのはどれか。1 つ選べ。

- a 横隔神経 ————— 肺門背側
- b 内臓神経 ————— 大動脈裂孔
- c 迷走神経 ————— 食道裂孔
- d 左反回神経 ————— 大動脈弓下
- e 右反回神経 ————— 右鎖骨下動脈下

39 外傷と関連の深いのはどれか。2 つ選べ。

- a air crescent sign
- b cervicothoracic sign
- c continuous diaphragm sign
- d deep sulcus sign
- e inverted S sign

40 冠動脈解剖に関して正しいものはどれか。1つ選べ。

- a 右冠動脈から鈍縁枝が分枝する。
- b 対角枝は左心室後壁を灌流する。
- c 右冠動脈優位型の頻度は約 50% である。
- d 左冠動脈回旋枝から鋭縁枝が分枝する。
- e 左冠動脈前下行枝は前壁側心室中隔を灌流する。

41 正常の心臓について正しいものはどれか。1つ選べ。

- a 心尖を形成するのは右心室である。
- b 大動脈弁は肺動脈弁の右後方にある。
- c 三尖弁と肺動脈弁とは線維性の連続性が見られる。
- d 右心室の肉柱の方が左心室肉柱より幅が狭く、密である。
- e 大動脈弁の冠尖のうち、左冠尖が最も尾側に位置している。

42 冠動脈 CT 時の前処置として高心拍数患者に投与する薬剤はどれか。1つ選べ。

- a アデノシン 60 mg (アデノスキャン)
- b エルゴタミン酒石酸塩 1 mg (クリアミン)
- c ジピリダモール 25 mg (ペルサンチン)
- d ニフェジピン 10 mg (アダラート)
- e ランジオノール塩酸塩 12.5 mg (コアベータ)

43 高安動脈炎について間違っているのはどれか。1つ選べ。

- a 肺動脈にも病変を生じる。
- b 慢性期では動脈の全周性石灰化を生じる。
- c 血管壁の状態は CT の造影早期相で評価する。
- d ^{18}F -FDG-PET/CT は活動性の評価に有用である。
- e 急性期では大動脈壁の double ring enhancement がみられる。

44 エンドリークについて正しいものはどれか。1つ選べ。

- a 腰動脈からの逆行性血流によるリーク：Type I a
- b ステントグラフト近位部からのリーク：Type I b
- c ステントグラフト間の継ぎ目からのリーク：Type II
- d ステントグラフトの裂け目からのリーク：Type III
- e ステントグラフト遠位部からのリーク：Type IV

45 デジタルマンモグラムの LCD モニタ読影で、正しいのはどれか。1つ選べ。

- a 部屋の照度への配慮は不要である。
- b 3Mega-pixel モニタでの読影が推奨される。
- c 腫瘍の評価ではピクセル等倍表示が必要である。
- d 原画像のピクセルサイズはモニタのそれより大きい。
- e LCD モニタのコントラスト分解能はフィルムよりも劣っている。

46 乳腺造影 MRI の撮影法の推奨で正しいのはどれか。1つ選べ。

- a 両側同時撮影
- b 仰臥位で撮像
- c 面内分解能は 3 mm 以下
- d 脂肪抑制はサブトラクション法を使用
- e ダイナミック造影 MRI の時間分解能は 3 分以内

47 非浸潤性乳管癌の画像所見で、誤っているのはどれか。1つ選べ。

- a 造影 MRI で、内部が clumped pattern を示す。
- b 造影 MRI で、病変辺縁が spiculated margin を示す。
- c マンモグラムで、多形性・区域性の石灰化を示す。
- d 超音波検査で、拡張した乳管構造に高輝度エコーを伴う。
- e 超音波検査で、のう胞内腫瘍の場合は充実部が広基性を示す。

48 急激進行性の嘔吐を主訴に来院した新生児の腹部超音波検査で、上腹部に clockwise whirlpool sign を認めた。その後の対応に関して正しいのはどれか。1つ選べ。

- a 胃管挿入
- b 人工肛門造設
- c 根治的開腹手術
- d 高圧注腸による整復
- e 翌日超音波検査再検

49 新生児胸部 X 線写真で認めるサインのうち、病的所見はどれか。2 つ選べ。

- a sail sign
- b wavy sign
- c notch sign
- d spinnaker sign
- e angel wing sign

50 新生児肺疾患と X 線写真所見の組み合わせで正しいのはどれか。1 つ選べ。

- a Gross A 型 食道閉鎖 ————— 胃泡の存在
- b 呼吸窮迫症候群 (RDS) ————— 両側肺の過膨張
- c 先天性横隔膜ヘルニア ————— 縦隔の患側偏位
- d 胎便吸引症候群 (MAS) ————— 両側肺の網状顆粒状陰影
- e 新生児一過性多呼吸症 (TTN) ——— 両側肺門から末梢に拡がる索状影

51 SPIO 投与後造影 MRIT2 強調像で投与前より低信号化するのはどれか。1 つ選べ。

- a 肝血管腫
- b 肝内胆管癌
- c 大腸癌肝転移
- d 低分化型肝細胞癌
- e 限局性結節性過形成

52 Gd-EOB-DTPA 造影 MRI 検査について正しいのはどれか。2つ選べ。

- a 約半量が腎から排泄される。
- b 造影剤の一部は網内系に取り込まれる。
- c 肝機能不良例では肝内への取り込みが増加する。
- d ほとんどの多血肝細胞癌は肝細胞相で高信号を示す。
- e ダイナミック CT と比べて早期肝細胞癌の検出能が優れている。

53 肝の解剖について誤りはどれか。1つ選べ。

- a 肝尾状葉では尾状突起部が最も頭側に位置する。
- b 肝のリンパ流の主要経路は肝十二指腸間膜を通る。
- c 肝左葉表面のリンパ流は一部縦隔側へも還流する。
- d 右胃静脈異所性還流は肝の偽病変の原因になり得る。
- e 転位右肝動脈は上腸間膜動脈から分岐するものが最も多い。

54 CTAP 上欠損像として見られないのはどれか。1つ選べ。

- a 肝血管腫
- b 再生結節
- c 肝細胞腺腫
- d 中分化型肝細胞癌
- e 限局性結節性過形成

55 超音波による膵癌のスクリーニングにおいて重要でない膵画像所見はどれか。1つ選べ。

- a 低エコー腫瘤
- b 多発する石灰化
- c びまん性脂肪浸潤
- d 嚢胞性病変の合併
- e 主膵管径 3 mm 以上

56 膵・胆道系について誤りはどれか。1つ選べ。

- a 膵管癒合不全では膵癌を合併しやすい。
- b 総胆管と主膵管は十二指腸壁内で合流する。
- c 輪状膵は十二指腸下行脚に狭窄を生じやすい。
- d 膵管胆管合流異常においては膵炎を合併しやすい。
- e 膵管胆管合流異常においては胆道系の癌が合併しやすい。

57 Caroli 病について誤っているのはどれか。1つ選べ。

- a 肝の線維化
- b 常染色体優性遺伝
- c 肝内胆管癌のリスク
- d 腎嚢胞性疾患の合併
- e central dot sign 陽性

58 原発性硬化性胆管炎について正しいのはどれか。2つ選べ。

- a 胆石を合併しやすい。
- b 胆管癌を合併しやすい。
- c 自己免疫性膵炎を合併しやすい。
- d 血清 IgG4 高値を示すことが多い。
- e 数珠状の胆管拡張を呈することは少ない。

59 Meckel 憩室について誤っているのはどれか。1つ選べ。

- a 腸間膜の対側に発生する。
- b 合併症として腸閉塞がある。
- c 異所性組織として胃粘膜を含む。
- d 胎生期の卵黄腸管の一部が残存したものである。
- e Treitz 靱帯より肛門側 90 cm 程度の空腸に好発する。

60 ヘリコバクターピロリ感染症と関係の乏しいのはどれか。1つ選べ。

- a 皺襞腫大
- b 鳥肌胃炎
- c 萎縮性胃炎
- d 腸上皮化生
- e 胃底腺ポリープ

61 急性腎盂腎炎で正しいのはどれか。2つ選べ。

- a 血行性感染が原因である。
- b 熱発を伴わないことが多い。
- c 結石がなくても腎盂拡張を生じる。
- d 初期診断法として単純 CT が適切である。
- e 治療に対する反応が乏しい場合、造影 CT を行う。

62 常染色体優性多発性嚢胞腎（ADPKD）の合併症として最も少ないのはどれか。1つ選べ。

- a 腎細胞癌
- b 尿路結石
- c 脳動脈瘤
- d 嚢胞感染
- e 嚢胞内出血

63 前立腺肥大症について正しいのはどれか。1つ選べ。

- a 膀胱壁に肉柱形成を伴う。
- b 主として中心域が腫大する。
- c PSA が異常値を示すことは少ない。
- d 全体として T2 強調像で均一な信号を呈する。
- e 肥大結節は拡散強調画像で辺縁域と同等の信号となる。

64 疾患のスクリーニングを行う際、疾患名と検査名の適切な組み合わせはどれか。1つ選べ。

- a 腎血管筋脂肪腫 ————— 血管造影検査
- b 尿管癌 ————— CT ウログラフィー
- c 尿管結石 ————— 排泄性尿路造影
- d 膀胱癌 ————— PET
- e 精巣捻転 ————— MRI

65 産婦人科臓器・構造で両者が接している組み合わせはどれか。1つ選べ。

- a 卵管間質部 ————— 卵巣
- b 直腸子宮窩 ————— 前腔円蓋
- c 子宮体部 ————— 広間膜
- d 子宮頸部腔部 ————— 基靭帯
- e 子宮円索 ————— 子宮動脈

66 原発巣に対する手術療法が推奨されないのはどれか。1つ選べ。

- a 子宮体癌頸部間質浸潤
- b 子宮体癌浅部筋層浸潤
- c 子宮頸癌膀胱筋層浸潤
- d 子宮頸癌子宮傍組織浸潤
- e 卵巣癌傍大動脈リンパ節転移

67 子宮内膜症の発生頻度が低いのはどれか。1つ選べ。

- a 卵 管
- b 広間膜
- c 子宮円索
- d 膀胱子宮窩
- e 直腸子宮窩

68 エコーガイド下針生検を行う臓器として最も不適切なのはどれか。1つ選べ。

- a 肝
- b 腎
- c 骨
- d 乳 腺
- e 表在リンパ節

69 動脈穿刺について正しいのはどれか。2つ選べ。

- a 腋窩動脈は上腕動脈よりも安全に穿刺できる。
- b 大腿動脈穿刺は鼠径溝（皮膚のしわ）を目印にして穿刺する。
- c 順行性的大腿動脈穿刺では大腿骨頭下縁の高さで動脈を穿刺する。
- d 上腕動脈穿刺のほうが橈骨動脈穿刺よりも神経障害を合併する頻度が高い。
- e 鼠径靭帯より頭側で動脈を穿刺すると骨盤腔への出血の危険性が増加する。

70 塞栓術に使用する器具および塞栓物質について正しいのはどれか。2つ選べ。

- a ゼラチンスポンジは一時的塞栓物質に分類される。
- b 側孔を有するカテーテルをコイル塞栓術に使用すべきではない。
- c コイルは凝固能の影響を受けずに血流を遮断することができる。
- d プッシュャブルコイルを留置する際、ガイドワイヤーを用いることが薦められる。
- e ファイバードコイルではコイルの逸脱防止のためにファイバーが付けられている。

71 物理的半減期が 24 時間以上の放射性核種はどれか。2つ選べ。

- a ^{18}F
- b ^{67}Ga
- c $^{99\text{m}}\text{Tc}$
- d ^{123}I
- e ^{131}I

72 ジェネレータで生成できる放射性核種はどれか。2つ選べ。

- a $^{81\text{m}}\text{Kr}$
- b $^{99\text{m}}\text{Tc}$
- c ^{123}I
- d ^{131}I
- e ^{201}Tl

73 放射性医薬品を静脈内に投与しないのはどれか。1つ選べ。

- a ^{18}F -FDG-PET
- b 骨シンチグラフィ
- c 骨髄シンチグラフィ
- d 消化管出血シンチグラフィ
- e センチネルリンパ節シンチグラフィ

74 放射線安全管理について正しいのはどれか。1つ選べ。

- a ^{18}F -FDG の放射線防護には X 線防護衣が有効である。
- b β 線の遮蔽には厚さ 10 mm 程度のアクリル板を用いる。
- c 重症患者の場合は一般病棟で放射性医薬品を投与してよい。
- d ^{90}Y -イブリツモマブチウキセタンは一般病棟入院患者に投与できない。
- e 未使用の $^{99\text{m}}\text{Tc}$ 標識放射性医薬品は十分減衰してから医療廃棄物として廃棄する。

75 検査と放射性医薬品投与後の撮像開始時間の組み合わせで正しいのはどれか。2つ選べ。

- a ^{18}F -FDG-PET ————— 4 時間
- b 骨シンチグラフィ ————— 3 時間
- c ^{67}Ga 腫瘍シンチグラフィ ————— 2 時間
- d ^{123}I 甲状腺シンチグラフィ ————— 24 時間
- e ^{123}I -MIBG 心臓シンチグラフィ ——— 24 時間

76

放射性医薬品の集積機序について正しいものはどれか。1つ選べ。

- a ^{123}I は甲状腺内で有機化される。
- b ^{201}Tl は受動拡散で取り込まれる。
- c $^{99\text{m}}\text{Tc-GSA}$ は肝 Kupffer 細胞で貪食される。
- d $^{99\text{m}}\text{Tc-ECD}$ は血液脳関門を ATP 依存性に通過する。
- e $^{18}\text{F-FDG}$ はグルタミン酸トランスポータを介して取り込まれる。

77

検査と前処置の組み合わせで誤っているのはどれか。1つ選べ。

- a 腎動態シンチグラフィ ————— 水負荷
- b 甲状腺 ^{123}I シンチグラフィ —— ヨード制限
- c 消化管出血シンチグラフィ —— 飲水制限
- d 薬剤負荷心筋血流 SPECT —— カフェイン制限
- e $^{18}\text{F-FDG-PET}$ ————— 激しい運動の禁止

78

正しいのはどれか。2つ選べ。

- a ^{123}I -ioflupane SPECT において本態性振戦では線条体の集積が低下する。
- b ^{123}I -MIBG 心シンチグラフィにおいて Parkinson 病では左室集積が低下する。
- c ^{123}I -ioflupane SPECT において Alzheimer 型認知症では線条体の集積が低下する。
- d ^{123}I -ioflupane SPECT において Lewy 小体型認知症では線条体の集積が低下する。
- e ^{123}I -MIBG 心シンチグラフィにおいて進行性核上性麻痺では左室集積が低下する。

79 脳循環について正しいのはどれか。1つ選べ。

- a 血圧の上昇に応じて脳血流が増加する。
- b 大脳皮質梗塞では，対側視床の血流が低下する。
- c 脳灌流圧低下では，細動脈の血管抵抗が増加する。
- d 動脈血二酸化炭素分圧が上昇すると脳血流は低下する。
- e Misory perfusion の領域では，脳酸素摂取率（OEF）が上昇する。

80 負荷心筋血流シンチグラフィが最も有用なのはどれか。1つ選べ。

- a 拡張型心筋症の予後予測
- b 心アミロイドーシスの診断
- c 不整脈原性右室心筋症の診断
- d 急性心筋梗塞治療前の責任冠動脈の同定
- e 慢性虚血性心疾患の血行再建術の適用決定

81 骨シンチグラフィで集積異常が見られないことが多いのはどれか。1つ選べ。

- a 大腿骨頭壊死
- b 人工関節の loosening
- c 悪性リンパ腫の骨浸潤
- d 胃癌のびまん性骨転移
- e ビスホスホネートによる顎骨壊死

82 ^{67}Ga シンチグラフィで生理的集積を示さないのはどれか。1つ選べ。

- a 大 脳
- b 涙 腺
- c 肝 臓
- d 腸 管
- e 骨 髄

83 ^{18}F -FDG PET において有意な集積亢進を呈しにくいのはどれか。1つ選べ。

- a 甲状腺腫
- b 下垂体腺腫
- c 線維性骨異形成
- d 耳下腺多形腺腫
- e 膵管内乳頭粘液性腺腫

84 異所性胃粘膜シンチグラフィに使用する放射性医薬品を投与した 30 分後に全身像を撮像した場合、陽性描画されないのはどれか。1つ選べ。

- a 唾液腺
- b 甲状腺
- c 胃
- d 腎 臓
- e 大 腸

85 RI 内用療法において誤っているのはどれか。1つ選べ。

- a ^{89}Sr はベータ線放出核種である。
- b 甲状腺癌の RI 内用療法は $^{131}\text{I-NaI}$ カプセルを内服する。
- c 甲状腺癌術後のアブレーションは入院が必要である。
- d Basedow 病の治療に用いられる核種の物理的半減期は約 8 日である。
- e CD20 陽性の悪性リンパ腫に対する RI 内用療法では予め ^{111}In 標識抗体でイメージングする。

86 画像誘導放射線治療 (IGRT) で正しいのはどれか。1つ選べ。

- a 週 1 回施行する。
- b CTV 縮小が可能となる。
- c 呼吸性移動臓器に適用できない。
- d X 線を用いた治療時取得画像が必要である。
- e 治療時取得画像と治療計画時画像の照合中心の誤差を 5 mm 以内とする。

87 直列臓器はどれか。2つ選べ。

- a 肺
- b 胃
- c 肝臓
- d 腎臓
- e 視神経

88 骨盤部位の放射線治療に伴う消化管有害事象で正しいのはどれか。2つ選べ。

- a 小腸より大腸に多い。
- b イレウスは晩期に多い。
- c 直腸潰瘍は早期に多い。
- d 化学療法併用で増強しない。
- e 強度変調放射線治療の使用で減少できる。

89 疾患と照射法の組み合わせを示す。総処方線量が最も高いのはどれか。1つ選べ。

- a 乳房温存術後 ————— 寡分割照射
- b 肺転移 ————— 定位放射線治療
- c 脳転移 ————— 定位手術的照射
- d 脊椎転移 ————— 前後対向2門照射
- e 前立腺癌 ————— 強度変調放射線治療

90 密封小線源治療の線源種類と使用方法で誤っているのはどれか。1つ選べ。

- a ^{60}Co ————— 腔内照射
- b ^{125}I ————— 腔内照射
- c ^{137}Cs ————— 組織内照射
- d ^{192}Ir ————— 腔内照射
- e ^{198}Au ————— 組織内照射

91 播種のない脳腫瘍の放射線治療で照射範囲を最も大きく設定するのはどれか。1つ選べ。

- a 上衣腫
- b 膠芽腫
- c 胚細胞腫
- d 乏突起膠腫
- e 脳原発悪性リンパ腫

92 転移性脳腫瘍で正しいのはどれか。2つ選べ。

- a 最も多い原発巣は肺癌である。
- b 37.5 Gy/15回/3週で全脳照射を行う。
- c 非小細胞肺癌に予防的全身照射を行う。
- d 全脳照射の認知機能障害は早期に多い。
- e 定位放射線照射と全脳照射は併用しない。

93 声門上部癌（喉頭癌）T2N0M0の根治的放射線治療の晩期有害事象で最も頻度が低いのはどれか。1つ選べ。

- a 頸動脈狭窄
- b 喉頭軟骨壊死
- c 口腔粘膜潰瘍
- d 甲状腺機能低下
- e 耳下腺機能低下

94 胸部食道癌（扁平上皮癌）で化学放射線療法が標準治療であるのはどれか。1つ選べ。

- a T1aN0M0, 深達度 m3, 長径 3 cm
- b T1bN0M0, 深達度 sm2, 長径 3 cm
- c T2N1M0, 長径 5 cm
- d T3N0M0, 長径 6 cm
- e T3N1M0, 長径 5 cm

95 乳房温存術後の放射線治療で誤っているのはどれか。1つ選べ。

- a 全乳房照射を行う。
- b 4 MV の X 線を用いる。
- c 非浸潤性乳管癌には省略してよい。
- d 腋窩リンパ節転移例で所属リンパ節照射を行う。
- e 腫瘍床ブースト照射の併用で乳房内再発が減少する。

96 鼠径リンパ節領域を CTV に設定するのはどれか。1つ選べ。

- a 膣癌
- b 膀胱癌
- c 直腸癌
- d 肛門癌
- e 子宮頸癌

97 子宮頸癌で正しいのはどれか（病期は FIGO 分類）。2つ選べ。

- a 根治放射線治療で妊孕性が温存できる。
- b 原発巣の進展範囲は MRI で評価してよい。
- c IVA 期は同時化学放射線療法が第一選択である。
- d CT で有意な傍大動脈リンパ節腫大は IVB 期である。
- e IB1 期の根治的放射線治療の 5 年生存率は約 60% である。

98 限局期の Hodgkin リンパ腫（低リスク群）の放射線治療で正しいのはどれか。1つ選べ。

- a 化学療法を同時併用する。
- b 併用療法に R-CHOP を用いる。
- c 線量分割を 20~30 Gy/10~15 回/2~3 週とする。
- d 標準的な治療後の 5 年生存率は約 70~80% である。
- e 照射野は治療開始前に病変が存在したリンパ節領域とする。

99 肛門癌化学放射線療法に用いる薬剤はどれか。1つ選べ。（TS1[®]はテガフルル・ギメラシル・オテラシルカリウムである）

- a TS1[®]+ ゲムシタビン
- b TS1[®]+ シスプラチン
- c 5-FU+ シスプラチン
- d 5-FU+ カルボプラチン
- e 5-FU+ マイトマイシン C

100 緊急放射線治療の対象はどれか。2つ選べ。

- a 多発脳転移
- b 癌性胸膜炎
- c 腫瘍内出血
- d 上大静脈症候群
- e 腫瘍性脊髄圧迫

101 術後照射の処方線量が最も少ないのはどれか。1つ選べ。

- a 髄芽腫
- b 神経芽腫
- c Wilms 腫瘍
- d Ewing 肉腫
- e 横紋筋肉腫

102 断端陰性でも術後照射を必要とする可能性が高いのはどれか。1つ選べ。

- a 肺癌
- b 直腸癌
- c 食道癌
- d 下咽頭癌
- e 子宮体癌

103 60歳代, 男性, PS1。前立腺癌(初診時 PSA 9.4 ng/ml, Gleason score 4+3=7, cT1cN0M0)と診断。正しいのはどれか。2つ選べ。

- a 監視療法
- b 前立腺全摘術
- c ^{125}I 永久挿入療法
- d 外部照射と2年間のホルモン療法
- e 前立腺全摘術と6ヶ月間のホルモン療法

104 原発性肺癌の定位放射線治療で正しいのはどれか。1つ選べ。

- a 肺門リンパ節をCTVに含める。
- b 早期有害事象に肋骨骨折がある。
- c 腫瘍径3 cm以内がよい適応である。
- d 腺癌では扁平上皮癌より線量増加する。
- e 肺門型には48 Gy/4回/1~2週を用いる。

105 右肺上葉扁平上皮癌 T2N3M0 に対して根治的化学放射線療法を計画した。正しいのはどれか。2つ選べ。

- a 両側肺門をCTVに含める。
- b 肺 V_{20} を30%以内に設定する。
- c 74 Gy/37回/7.5週まで治療を行う。
- d 下葉原発より体内標的体積が小さい。
- e 放射線単独治療より1回線量を減らす。